

Pastki alveolar nervni og'riqsizlantirish turlari va bajarish texnikasi.

Mamadaliyeva Muazzam

Toshkent Davlat Stomatologiya Instituti

Stomatologiya fakulteti 306-B

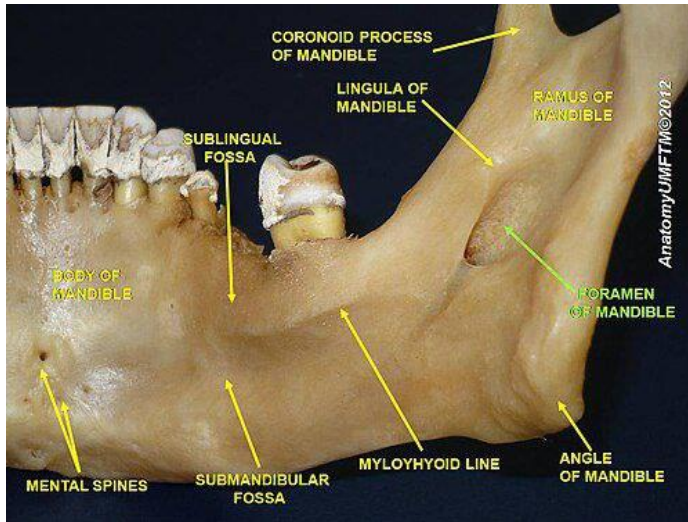
Ilmiy rahbar:

Gadaev Asliddin

Annotatsiya : Maqola pastki jag` alveolar nervini og`riqsizlantirish va ularning turlarini, og`riqsizlantirish usullarini va bajarilish texnikasini o`rganadi. Og`riqsizlantirish o`tkaziladigan soha proyeksiyasi o`rganadi.

Kalit so`zlar: Mandibulyar og`riqsizlantirish turlari , Pastki alveolar nervni og`iz tashqarsidan o`riqsizlantirish bosqichlari. Pastki alveolar nervni og`iz ichidan o`g`riqsizlantirish usullari , paypaslab bajarish , apodaktil ,Pastki jag` torusi sohasida M.M.VAYSBREM usulida og`riqsizlantirish

Mandibulyar og`riqsizlantirish. Bu og`riqsizlantirishni bajarish uchun pastki alveolar nerv jag` suyagiga kiradigan teshik proyeksiyasini yaxshi tasavvur qilish kerak. Teshik pastki jag` shohining ichki yuzasida joylashgan u jag`ning old qirasidan 15 mm , orqasidan 13 mm , yuqoridan 22 mm , jag` burchagi qirrasidan 27 mm masofada joylashgan. Katta odamlarda teshik pastki kata oziq tishlar chaynov yuzasidan gorizantal o`tkazilgan shartli chiziq balandligida joylashgan. Teshik old qismning lingua mandibulae to`sib turadi . Shuning uchun igna teshikdan 0.75 – 1 sm yuqoriroqa sanchib nerv kanaliga kirishdan oldin joylashgan suyakdagi tarnovcha (sulcus coli mandibulae) atrofiga anestetik yuboriladi .



Mandibulyar og`riqsizlantirish turlari :

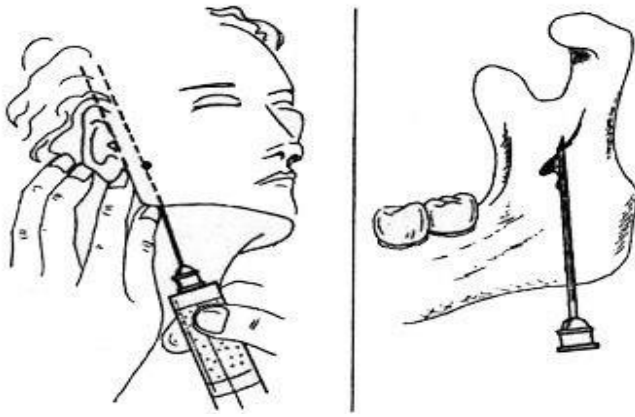
1. Og`iz tashqi usuli.
2. Og`iz ichki usuli
 1. paypaslab bajarish
 2. apodaktil
3. Pastki jag` torusi sohasida M.M.VAYSBREM usulida og`riqsizlantirish

Pastki alveolar nervni og`iz tashqarsidan og`riqsizlantirish bosqichlari.

1. Quloq supراسi kozelogining yuqorisidan chaynov mushagi old qirrasining jag` tannasiga yopishgan joyiga shartli chiziq o`tkaziladi va teng bo`linadi. Bo`lingan soha foramen mandibularisga tog`ri keladi.

2. Igna pastki jag` burchagidan 1.5 sm oldinga sanchilib anestetik yuboriladi va suyakni sezgan holda uni ichki yuzasidan , shoxni orqa qirrasiga parallel ravishda 3,5 – 4 sm yuqoriga mo`ljal qilingan nuqtaga qarab kiritiladi va 2 ml anestetik yuboriladi.

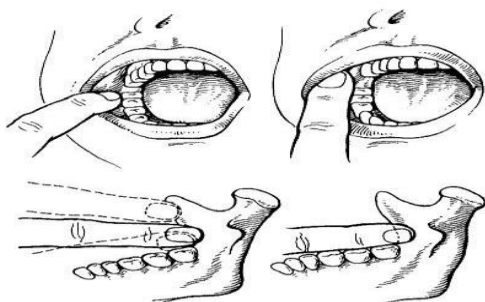
3. Igna shu yo`nalishda yana 1 sm ichkariga va yuqoriga kiritilsa til nervi ham og`riqsizlantiriladi.



Pastki alveolar nervni og'iz ichidan og'riqsizlantirish usullari:

Paypaslab bajarish

Bu usulda pastki jag' suyagidagi anatomik tuzilmalar paypaslab topiladi. Og'riqsizlantirish o'ng tomonda o'tkazilsa chap qo'lning ko'rsatkich barmog'i, chap tomonda - chap qo'lning bosh barmog'i bilan pastki jag' shoxining qirrasini og'iz ichidan paypaslab topiladi va ichkariga kiritilib chakka qirrasini aniqlanadi, retromolyar chuqurchaga barmoqni tirab ushlanadi. Ong qolga shpritsni olib igna qarama-qarshi tomondan kichik oziq tishlar sohasidan barmoq bilan aniqlangan chakka qirradan ichkariga 0.75-1 sm. oxirgi katta oziq tish chaynov yuzasidan 0,75-1 sm. balandlikda sanchiladi. Shu yo'nalishda 0,5-1 ml. eritma yuboriladi, ignani 2-2,5 sm. orqaga va tashqariga kiritilib, yana 2-3 ml anestetik yuboriladi.

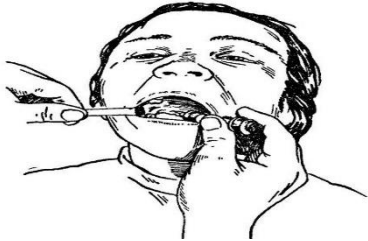

Apodaktil (barmoqlar yordamisiz) usul

Bu usul bilan og'riqsizlantirishda asosan qanot jag' burmasi (plica pterigomandibylaris) moljal hisoblanadi. U pastki jag shoxining chekka qirrasidan ichkarida vertikal yonalishida joylashgan.

1. Og'iz katta ochilgan holda shprits va igna qarshi tomondan ikkinchi kichik va birinchi katta oziq tishlar orasi sohasiga joylashtiriladi.
2. Igna burma old qirg'og'i vertikal uzunligi o'rtasiga sanchiladi.

3. Ichkariga va tashqariga 1,5-2 sm. suyakka tekkuncha kiritiladi.
4. Igna suyakka tegmasa shprints bir oz orqaga qaytariladi va ikkinchi uchinchi katta oziq tishlar sohasidan qaytadan kiritiladi.



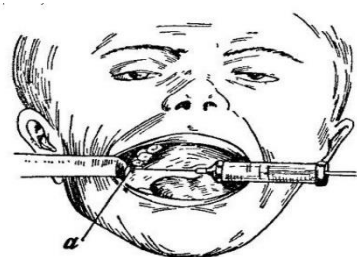
PASTKI JAG TORUSI SOHASIDA M.M.VAYSBREM USLUBIDA OG'RIQSIZLANTIRISH

Bu uslubda bir vaqtda lunj, til va pastki alveolyar nerv og'riqsizlantiriladi.

Bajarish texnikasi.

1. Bemorni to'g'riga qaratib engak sal pastroq tushiriladi va og'iz katta ochiladi.
2. Chap qo'lga shpatel yoki Farabef ilmog'i olinib, lunj yonga tortiladi.
3. O'ng qo'lga shprints olinadi va og'riqsizlantirishga qarshi tomon molyar tishlar sohasidan igna uchi sanchish nuqtasiga yo'naltiriladi.
4. Sanchish nuqtasi yuqori jag' chaynov tishlar yuzasidan 0.5 sm. pastroq o'tkazilgan shartli gorizontal chiziqning qanot-jag tamnovchasi lateral qirg'og'idan o'tkazilgan vertikal chiziq bilan kesishgan joyiga to'g'n keladi.
5. Igna shu nuqtaga perpendikulyar qilib sanchiladi va suyakka qadalguncha kiritiladi 1.5-2 ml anestetik yuboriladi.

ESLATMA: ayrim hollarda bu uslubdagi og'riqsizlantirishda lunj nervi sezuvchanligi saqlanib qoladi va qo'shimcha infiltratsion ogriqsizlantirish o'tkazish talab qilinadi.



PASTKI JAG TORUSI SOHASIDA M.M.VAYSBREM USLUBIDA

OG'RIQSIZLANTIRISH

Xulosa: Bu maqolada pastki jag` nervining og`riqsizlantirish usullari yoritib berilgan . Og`riqsizlantirishni bajarish texnikasi qadam-ma qadam keltirilgan. Amalga oshirilish qoidlari va proyeksiyasi haqida ma`lumot berdik. Maqoladan foydalanagan har bir inson uchun foydali bo`lishiga umid qilamiz.

Adabiyotlar ro'yxati:

- 1.“ Jarrohlik stomatologiya propedevtikasi “. Tibbiyot oliy o`quv yurtlari uchun darslik. M.I.Azimov.-T: O`zbekiston milliy ensiklopediyasi, 2009.
- 2.“ Topografik anatomiya”. Tibbiyot oliy o`quv yurtlari uchun darslik. N.H.Shomirzayev, S.X.Nazarov, R.J.Usmonov.
- 3.“ Operativ jarrohlik va topografik anatomiya”. Tibbiyot institutlari stomatologiya fakulteti talabalari uchun darslik. Sh.J.Teshaev, S.H.Nazarov, M.Ch.Boyqulov, N.E.To`xsanov. Buxoro-2010
- 4.“Odam anatomiyasi”. Tibbiyot institutlarining bakalavr yo'nalishidagi talabalar uchun darslik / A .G ‘. Ahmedov. Toshkent.”Iqtisod-moliya”.2007.
5. <https://zernova.com.ua/tekhnika-mandybuliarnoi-anestezyy-v-stomatolohyy-22/>
6. https://en.m.wikipedia.org/wiki/Mandibular_foramen