

KO'RISH A'ZOSI ANATOMIYASI

Kuchkorova Iroda Doniyorovna

Toshkent Davlat Stomatologiya Instituti

Davolash ishi yo'nalishi

Annotatsiya: Ushbu maqolada ko'rish a'zosi anatomiyasi ,tuzilishi va funksiyalari haqida keltirilgan.

Kalit so'zlar: Ko'z, ko'z olmasi, muguz parda, oq parda, to'r parda tomirli parda, ko'z gavhari, shishasimon modda.

Ko'rish a'zosi (organon visus) odam hayotida uni tashqi muhit bilan aloqasida kata ahamiyatga ega. Ko'rish a'zosi ko'z kosasida joylashgan bo'lib, ko'z va uning yordamchi hosilalaridan iborat. Ko'z ko'z soqqasidan, ko'rish nervi va yordamchi qismlaridan (ko'z soqqasini harakatlantiruvchi muskullar va ularning nervlari, qovoq va kipriklar, yosh bezlari, qon tomirlari kabilardan) iborat. Ko'z soqqasi yumaloq tuzilgan bo'lib, oldingi va orqa qutblariga ega bo'ladi.

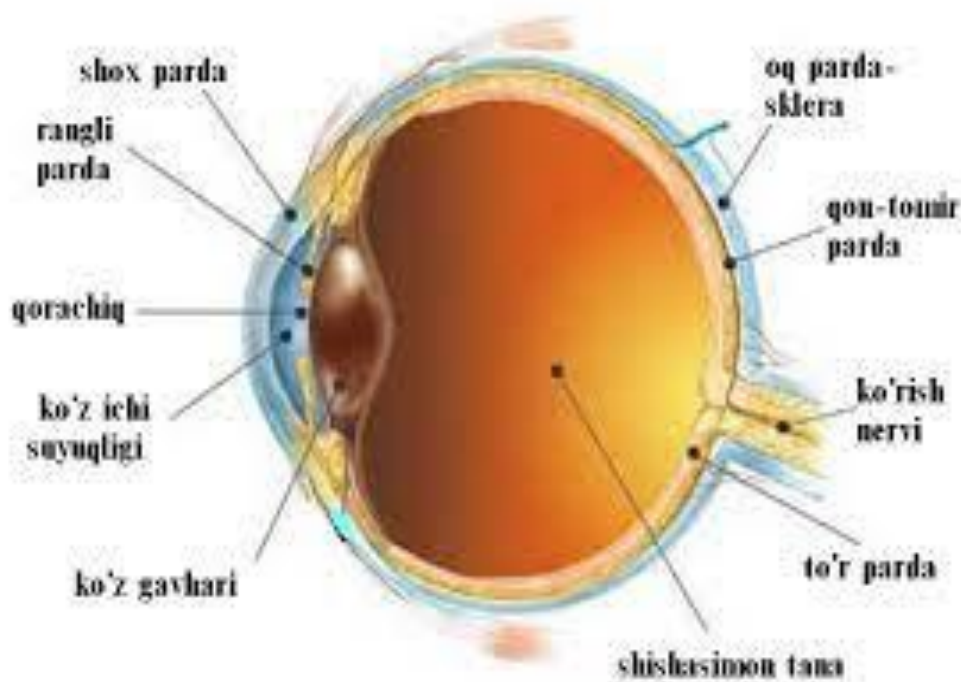
Tuzilishi va funksiyalari

Ko'z soqqasi tashqi va ichki qismlardan iborat. Tashqi qismi uch qavat: tashqifibroza, o'rta - qon tomir va ichki to'rsimon pardadan tashkil topgan. Ichki qismiga ko'z ichi suyuqligi, ko'z gavhari va shishasimon tana kiradi.

Tashqi ko'z olmasining fibroz pardasi (tunica fibrosa bulbi) himoya vazifasini bajaradi. U ikki: oldingi muguz va orqadagi skleradan iborat. Muguz parda (cornea) tiniq bo'lib, soat oynasiga o'xshash ko'rinishga ega, u shishadek tiniq, yorug'lik nurlarini sindirish xususiyatiga ega.. Uning diametri 12 mm, qalinligi 1 mm. Muguz pardada oldingi yuza (facies anterior) va orqa yuza (facies posterior) tafovut qilinadi. Uning skleraga qaragan chekkasi muguz pardaning cheti (limbus corneae) deyiladi. Sklera (sclera) pishiq tolali biriktiruvchi

to'qimadan iborat. Uning orqa tomonida ko'ruv nervi tolalari chiqadigan teshiklar bor. Sklera bilan muguz parda chegarasida vena qoni bilan to'lgan tor aylanma kanal skleradagi venos bo'shliq (sinus venosus sclerae) (shlem kanali) bor. Ko'z soqqasining qon tomir qavati nomiga monand, qon tomirlariga boy bo'lib, ko'z to'qimalarini oziq-moddalar va kislorod bilan ta'minlaydi.

O'rta ko'z olmasining qon tomirli pardasi (tunica vasculosa bulbi) qon tomirlar va pigmentga boy. U bevosita skleraning ostida joylashib, ko'ruv nervi chiqadigan sohada unga birikib ketadi. Ko'z olmasining qon tomirli pardasi uch qismdan: xususiy qon tomirli parda, kiprikli tana va rangdor pardadan iborat. Xususiy qon tomirli parda (choroidea) orqa katta sohani tashkil qiladi. U bilan oqliq parda o'rtasida tomirlar atrofida oraliq (spatium perichoroideale) bor.



Kiprikli tana (corpus ciliare) ko'z olmasining qon tomirli pardasining qalinlashgan qismi bo'lib, muguz pardaning skleraga o'tish sohasida aylana shaklida joylashgan. Uning orqa qismi kiprik doirachasi (orbiculus ciliaris) xususiy qon tomirli pardaga o'tib ketadi. Kiprikli tananing oldingi qismi 70 ga yaqin radiar yo'nalgan uzunligi 3 mm bo'lgan kiprikli o'simtalar (processus ciliaris) hosil qiladi. Kiprikli tana ichida tolalari meridonial, radiar, bo'ylama va doirasimon yo'nalishdagi silliq mushak tolalaridan iborat kiprikli mushak (m. ciliaris)

joylashgan. Bu mushak qisqarganida ko'zni akkomodatsiya qiladi.

Rangdor parda (iris) ko'z olmasining qon tomirli pardasining oldingi qismidir. U qalinligi 0,4 mm bo'lgan aylana shakliga ega bo'lib, o'rtasida qorachiq (pupilla) bor. Uning atrofida ko'z qorachig'ini kengaytiruvchi va toraytiruvchi muskullar bo'ladi. Halqasimon mushak tolalari - m. spincter pupillae qorachiqni toraytiradi. Nursimon mushak tolalari - m. dilatator pupillae esa uni kengaytiradi. Rangdor pardaning tashqi qorachiqni chegaralovchi qorachiq cheti (margo pupillaris) va kiprikli tanaga yaqin cheti (margo ciliaris) bor. Rangdor pardaning oldingi yuzasi (fades anterior) muguz pardaga qaragan bo'lib, undan ko'z olmasining oldingi bo'lmasi (camera anterior bulbi) bilan ajrab turadi.

Ko'z olmasining ichki pardasi (tunica interna bulbi) yoki to'r parda (retina) tomirli pardaning ichki tomoniga ko'ruv nervi chiqadigan joydan to qorachiq chekkasigacha yopishib turadi. To'r pardada tashqi pigment moddali qism (stratum pigmentosum) va ichki murakkab tuzilgan nur sezuvchi nerv hujayrali qism (stratum nevrosum) tafovut qilinadi. Nur sezish faoliyatiga qarab orqa katta nur sezuvchi 7 mln tayoqchalar va kolbachalar deb nomlanadigan hujayralar joylashgan to'r pardaning ko'ruv qismi (pars optica retinae) va oldingi kichik ko'ruv hujayralari bolmagan to'r pardaning ko'r qismiga (pars caeca retinae) bo'linadi. Bu qismlarning bir-biriga o'tish joyi xususiy tomirli pardaning kiprikli tanaga o'tish sohasiga (oraserrata) to'g'ri keladi.

Ko'z soqqasining ichki qismi ko'z g'avhari, ko'z ichi suyuqligi va shishasimon tanadan iborat.

Gavhar - lens tashqi tarafdin tiniq bo'lib, numi o'tkazuvchi kapsula - capsula lentis bilan o'ralgan. Gavharda oldingi yuza - facies anterior va orqa yuza - facies posterior, oldingi qabariq cho'qqi (oldingi qutb) - polus anterior, orqa qabariq cho'qqi (orqa qutb) - polus posterior sohalari boladi.

Gavhaming xususiy to'qimasi substantia lentis, po'stlog'i cortex lentis, o'zagi nucleus lentis, kiprikli tana birikadigan qirrasi esa zonula ciliaris deyiladi. Kiprikli tana gavhar atrofini o'rab olib, uning qabariqligini o'zgartiradi. Gavhar qabariqligining o'zgarishi natijasida uzoqdagi va yaqindagi buyumlarni ko'rishga

moslashadi, bu holat akkomadatsiya deyiladi.

Shishasimon modda - corpus vitreum ko'z soqqasining asosiy shaklini hosil qiladi, tiniq, nurni sindiruvchi moddadan iborat. Shishasimon tana tashqi tarafdin tiniq parda - membrana vitrea bilan o'ralib, asosiy moddasi stroma vitreum, tiniq suyuqlig'i humor vitreus deyiladi.

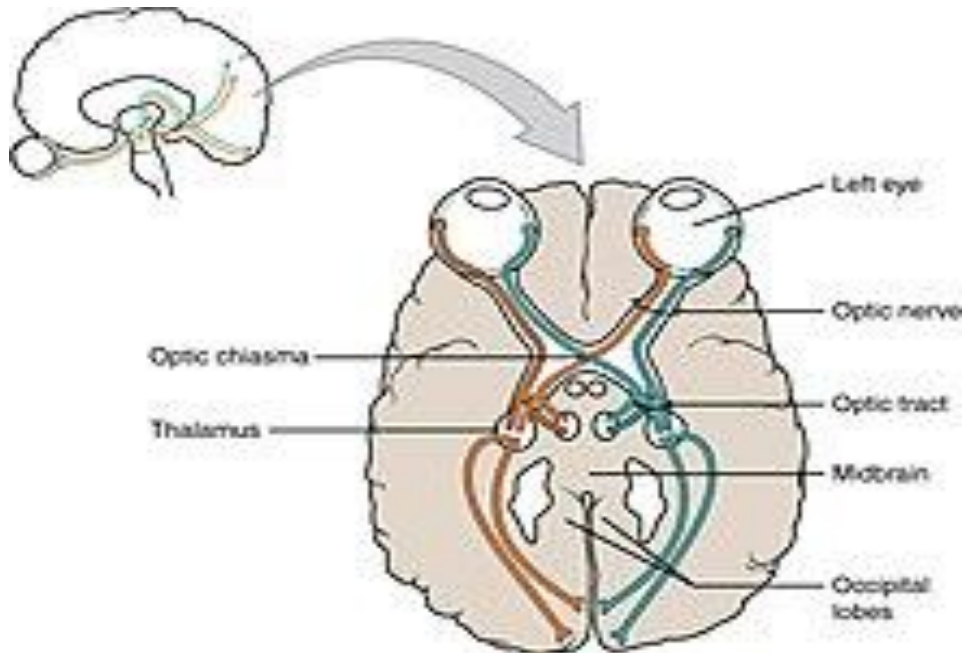
Ko'zda ikkita kamera bo'ladi. Oldingi kamera - camera anterior bulbi shox pardaning orqa yuzasi bilan rangdor pardaning oldingi yuzasi orasida joylashadi. Oldingi kamera burchagi shox parda - angulus iridocornealis ning rangdor pardaga birikish sohasiga to'g'ri keladi.

Orqa kamera - camera posterior bulbi rangdor pardaning orqa yuzasi bilan kiprikli tananing old sohasi va gavhar orasida joylashadi. Kameranlar o'zaro qorachiq orqali aloqa bog'laydi. Ularda tiniq, nurni sindiruvchi suyuqlik bo'ladi. Orqa kamera devori - corpus ciliare kiprikli tana tarkibidagi qon tomirlardan kamera suyuqligi ajraladi. Orqa kameradagi suyuqlik qorachiq orqali oldingi kameraga o'tib, uning devorlari orasidagi angulus iridocornealis burchagida joylashgan vena qon tomirlariga so'riladi.

Ko'z soqqasining nurni sindiruvchi o'zaklari orqali o'tayotgan tasvir to'r pardaga teskari holda tushadi. Ko'rish nervining mayda tolachalari ko'z sohasi ichki to'rsimon pardasining orqa yuzasida joylashgan tayoqchasimon va kolbachasimon retseptorlar (hujayralar) bilan tutashgan bo'lib, ulardagi qo'zg'alishni qabul qiladi. Nerv tolachalari birlashib, ko'rish nervi tolasini hosil qiladi va u to'rsimon pardaning orqa qismida joylashgan maxsus teshikcha orqali bosh miyaga kiradi. U oldin o'rta miyaga va oraliq miyaning ko'rish do'mbog'iga boradi. So'ngra bosh miyaning o'tkazuvchi yo'llariga birlashib, bosh miya po'stlog'ining ensa qismida joylashgan ko'rish markazi nerv hujayralariga tutashadi.

Ko'zning yordamchi qismlariga ko'z soqqasini harakatlantiruvchi oltita muskul va ularning nervlari, ko'z yosh bezlari va ularning kanalchalari, ko'z yosh qopchasi hamda qovoq va kipriklar kiradi. Muskullar ko'z soqqasini harakatlantirib, ko'rish doirasini kengaytiradi. Ko'z yosh bezlaridan ajraladigan

suyuqlik ko'zning shox pardasini namlab, uni changdan yuvib turadi. Qovoqlar va kipriklar ko'z soqqasini tashqi muhitning noqulay ta'sirlaridan himoya qiladi.



Foydalanilgan adabiyotlar;

1. Cardiac anatomy/Robert H. Anderson and Anton E. Becker
2. Atlas of human anatomy/Frank H. Netter
3. <https://www.ncbi.nlm.nih.gov/books/NBK470256/>
4. Odam anatomiyasi/F.N. Bahodirov/"O'zbekiston milliy ensiklopediyasi "Davlat ilmiy nashriyoti/toshkent-2005
5. Anatomiya/A. Ahmedov/T. Sagatov/O'. Mirsharapov/ Ijod Print" nashriyoti/ Toshkent-2018