

**O‘MROV SUYAGI OSTEOSINTEZIDAN SO‘NG PLEVRA BO‘SHLIG‘IGA
KO‘CHGAN SPITSANI MUVAFFAQIYATLI OLIB TASHLASH HOLATI***Abidov O‘tkir Oktamovich**Buxoro Davlat tibbiyot instituti**Respublika shoshilinch tibbiyot markazi Buxoro filiali*

Chap o‘mrov suyagi proksimal uchi sinigining osteosintezi va to‘sh-o‘mrov birikmasining fiksatsiyasidan so‘ng metall moslama (Kirshner spitsasi)ning ko‘chishi bilan bog‘liq kam uchraydigan holat yoritilgan. Spitsa 5 yil davomida o‘tkazilgan jarrohlik amaliyoti sohasidan orqa umurtqa va ko‘krak qafasi oraliq‘i orqali (qizilo‘ngach va yuqori kovak vena orasidan) o‘ng plevra bo‘shlig‘iga siljigan. Muvaqqiyatli videotorakoskopik jarrohlik amaliyoti o‘tkazilishi natijasida bemorning to‘liq sog‘ayib ketishiga erishildi.

Kalit so‘zlar: to‘sh-o‘mrov birikmasi, osteosintez, spitsa ko‘chishi, plevra bo‘shlig‘i.

Metall konstruktsiyalarining komponentlarini ko‘chirish osteosintez paytida jiddiy asorat hisoblanadi va bu elementlar qo‘shni anatomik hududlarga siljiganida xususan xavfli bo‘ladi. Kirshner shpalasi va boshqa barqarorlashtiruvchi implantlar yirtilishi va ularning mahalliy ko‘chishi tez-tez kuzatiladi, hatto ular dastlab to‘g‘ri o‘rnatilgan bo‘lsa ham. Klavikula sinishlari barcha sinishlarning 2% dan 17% gacha tashkil qiladi va ko‘pincha o‘rta yoshdagi erkaklarda uchraydi. Hozirgi vaqtda ko‘pchilik bunday sinishlar operativ yo‘l bilan davolanadi, bunda klavikulani mahkamlash uchun odatda metall konstruktsiyalar, masalan, Kirshner shpalalari ishlatiladi.

Tibbiy adabiyotda klavikula va sternoklavikular bo‘g‘im osteosinteziga bog‘liq ko‘plab asoratlar tavsiflangan. Masalan, A.A. Bushev va hamkasblari sternoklavikulyar bo‘g‘imning chap osteosintezidan uch oy o‘tgach, vintning perikardga ko‘chib o‘tishi haqida xabar berishgan. T.Ya. Todorov va R.P. Petrunov Kirshner shpalasining o‘ng popliteal vena bifurkatsiyasiga ko‘chib o‘tishini tavsiflashgan holatni bayon etishgan. P. Naidoo Kirshner shpalasining qorin aortasiga ko‘chib o‘tishini kuzatgan.

Akromioklavikulyar bo‘g‘im zararlarini barqarorlashtirish uchun ishlatiladigan konstruktsiyalar komponentlarining ko‘chirish jarayoni to‘liq tushunarli emas. Bunday metall konstruktsiyalarning ko‘chirilishiga yordam beruvchi asosiy omillar qatoriga qo‘lning intensiv harakatlari, bu harakatlar bilan birga keladigan qo‘l yostig‘i mushaklarining qisqarishi va bo‘shashishi, nafas olish harakatlariga bog‘liq bo‘lgan ko‘krak bo‘shlig‘idagi salbiy bosim, gravitatsiyaning ta‘siri va hatto kapillyar effekt kiradi.

Barqarorlashtiruvchi elementlarning orqa miya kanaliga ko'chirilishi jiddiy nevrologik buzilishlar rivojlanish xavfi bilan bog'liq va jarrohlik yordamida ularni olib tashlash jarayonida orqa miya, asosiy bo'yin tomirlari va plevraning zararlanishiga olib kelishi mumkin[4].

Maqsad xabari: Jarrohlik sohasidagi tibbiy mtaxassislarning e'tiborini travmatologiyada qo'llaniladigan metall implantlarning shikastlanish va ko'chirish xavflariga qaratish. Chap klavikulaning proksimal uchidan orqa mediastin orqali o'ng plevral bo'shliqqa muvaffaqiyatli ko'chirilgan spitsa holati qayd etilgan, bu jarayonda muhim anatomik tuzilmalar shikastlanmagan. Kirshner spitsasining olib tashlanishiga urinish muvaffaqiyatsiz bo'lganidan besh yil o'tgach, chap subklaviya suyagining proksimal uchi sinishiga bog'liq bo'lgan spitsa fragmenti o'ng plevral bo'shliqda begona jism sifatida aniqlangan.

Holat tavsifi: Bemor X.F., 39 yosh, №23534/3121 tibbiy kartasi bilan, 05.12.2023 yilda RShTYoIM Buxoro filiali shoshilinch jarrohlik bo'limiga ko'krakning orqa qismida va o'ng yarim ko'krak qafasida doimiy, to'lqinsimon og'riqlar bilan murojaat qildi. Anamnezidan: 2023 yilning 27 martida bemor YTH (yo'l-transport hodisasi) tashxisi bilan RShTYoIM Romitan subfilialining travmatologiya bo'limiga yotqizilgan. Chap o'mrovning proksimal uchida yopiq sinish aniqlangan. Bemorga operatsiya o'tkazilgan: chap klavikulaning proksimal uchida sinishning osteosintezi va sternoklavikulyar bog'lanishning ikkita Kirshner spitsasi bilan fiksatsiyasi. Bir yil o'tgach, Kirshner spitsasini olib tashlash operatsiyasi vaqtida spitsaning biri sinishi sababli uning fragmenti qoldirilgan. Keyinchalik bemorni vaqti-vaqti bilan ko'krak sohasida, ayniqsa nafas olish paytida og'riqlar bezovta qilgan, bu og'riqlar oxirgi yillarda doimiy xarakterga ega bo'lgan.

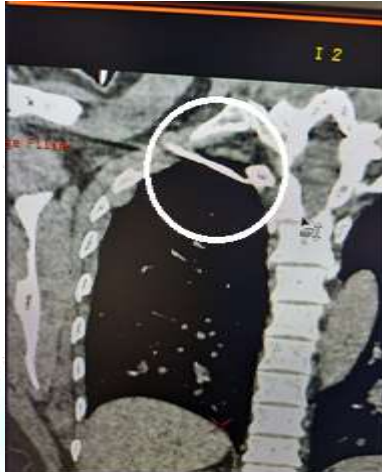Bemorning qabul qilingan paytdagi holati qoniqarli. Teri va shilliq qavatlar odatdagi rangda, limfa tugunlari kattalashmagan. Ko'krak qafasi deformatsiyasiz, nafas olish harakatida ishtirok etadi, simmetrik. O'pkalarda ikkala tomondan vezikulyar nafas olish eshitiladi. Yurak tovushlari pasaygan. Qon bosimi 110/70 mm sim. ust., puls 70 urish daqiqada. Qorin simmetrik, yumshoq, og'riqsiz.

Tekshiruvlar o'tkazildi: Umumiy qon tahlili: Hb – 110,0 g/l, er. - $3,9 \times 10^{12}/l$, Eritrosit - $0,9 \cdot 10^9/l$, VSK – 3.10-3.37. EChT - 11 mm/soat. Biokimyoviy qon tahlili: umumiy oqsil – 67,0 g/l, umumiy bilirubin – 17,2 $\mu\text{mol}/l$, ALT – 0,25 $\mu\text{mol}/l$, AST – 0,25 $\mu\text{mol}/l$. Koagulogramma: fibrinogen - 390, trombotest - V daraja. Rekalsifikatsiya vaqti – 78 s.

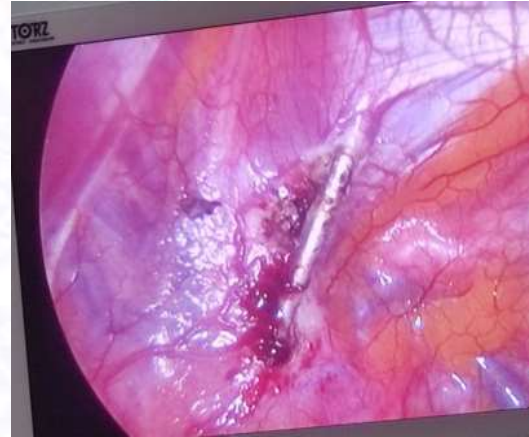
Rentgenogrammada: o'ng o'pkaning yuqori lobining proektsiyasida 4-5 sm uzunlikdagi begona jism aniqlandi (rasm 1). Ko'krak qafasining rentgenologik tekshiruvdan keyin bir spitsaning qoldirilgan qismi migratsiyasi aniqlandi. Spitsaning joylashuvini aniqlash, jarrohlik kirishini tanlash va operatsiya turini belgilash uchun bemorga kompyuter tomografiyasi o'tkazildi. Aniqlanishicha, 4 – 5 sm uzunlikdagi

spitsa orqa mediastindan o'ng pleval bo'shliqqa migratsiya qilgan, spitsaning 2/3 qismi mediastinda, va 1/3 qismi yuzaki ravishda o'ng o'pka to'qimasiga kirib ketgan.

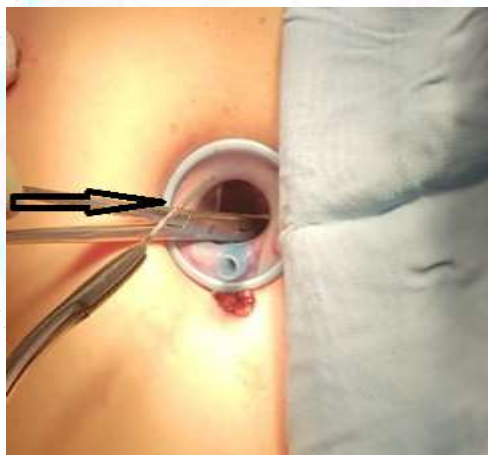
Bemorga quyidagi tashxis qo'yildi: O'ng pleval bo'shliqdagi begona jism. osteosintez operatsiyasidan (2013 yil) va chap klavikulaning spitsasini olib tashlashdan keyingi holat(2014 yil).



1-rasm. Bemor ko'krak qafasi rentgenogrammasi.
Yot jism o'ng pleval bo'shlig'iga



2-rasm. Operatsiya vaqtidagi suratlar: mediastinal
pleval bo'shlig'i



3-rasm. Videotorakoskop yordamida yot jismni olib
tashlashdan lavha.



Puc. 4. Udalennoe inorodnoye telo.

17.01.2018 yilda bemorga operatsiya o'tkazildi: migratsiya qilgan Kirshner spitsasining qismi videotorakoskopik yo'l bilan olib tashlandi (rasm 2, 3). Ushbu qism 5 sm uzunlikda bo'lib, 1/3 qismi mediastinda mediastinal pleval ostida, va 1/3 qismi yuzaki ravishda o'ng o'pka to'qimasiga, visseral pleval ostiga kirib ketgan. Migratsiya qilgan Kirshner spitsasining qismi kesish chizig'i bo'ylab joylashgan va yuqoridan pastga, olddan orqaga, orqa mediastindan o'ng pleval bo'shliqqa, oziq-ovqat borusi va katta venaning orasidan (katta venadan 0,5 sm yuqorida) o'tgan. O'ng mediastindagi mediastinal pleval kesilgan, spitsaning distal uchi mobilizatsiya qilinib, keyin pens bilan ushlab olinib olib tashlandi. Operatsiya pleval bo'shliqni Byulau usuli bilan drenaj qilish bilan yakunlandi.

Makropreparat: Kirshner spitsasining qismi – 7 sm (rasm 2).

Davolash choralariga og'riq qoldiruvchi vositalar va antibiotik terapiya qo'llash

kiradi. Operatsiyadan keyingi tiklanish davri hech qanday asoratsiz o'tdi. Jarrohlik aralashuvidan keyin paydo bo'lgan bemorning barcha shikoyatlari bartaraf etildi. Keyingi kuni o'tkazilgan ko'krak qafasi rentgenoskopiyasi nazorati hech qanday pnevmogemotoraks belgilarini aniqlamadi; o'pka normal ishladi, sinuslar toza edi. Drenaj operatsiyadan keyingi ikkinchi kuni olib tashlandi. To'rtinchi kuni bemor yaxshi holatda shifoxonadan chiqarildi.

Klinik holat tahlili quyidagi xulosalarni chiqarish va ba'zi tavsiyalar berish imkonini beradi:

1. Ambulator-poliklinika tarmog'idagi jarrohlik profiliga ega shifokorlar metall konstruktsiyalarning butunligi buzilishi, ularning migratsiyasi va mumkin bo'lgan asoratlari bilan yetarlicha tanish emaslar. Bu kechikkan diagnostika va migratsiya qilgan shpalaning o'z vaqtida olib tashlanmaganligini tushuntirishi mumkin.
2. Operatsiyadan keyingi to'rt hafta davomida bemorning immobilizatsiyasini gips bog'lam yordamida ta'minlash kerak. Bemorlarga rehabilitatsiya davrida metall konstruktsiyalar olib tashlanmaguncha 90 darajadan ortiq amplitudali harakatlardan va og'ir narsalarni ko'tarishdan qochish kerakligi haqida ma'lumot berish lozim, va o'zi konstruktsiyani jarrohlik aralashuvidan keyin 2 oy ichida olib tashlash kerak.
3. Operativ aralashuvlar migratsiya qilgan predmet joylashgan sohaning topografik anatomiyasini yaxshi bilishni talab qiladi. Ularning muvaffaqiyatining kaliti optimal operatsiya turini tanlash va kamroq travmatik kirishni ta'minlashdir.

Foydalanilgan adabiyotlar ro'yxati:

1. Бушев А.А., Оснекин В.П., Коявленко В.Ф. Металлический стержень в полости перикарда после остеосинтеза грудино-ключичного сочленения. Ортопед травматол и протезирование 1978; 11: 70–71.
2. Протно Р.П., Никольский М.А., Курбанов К.М. О возможных осложнениях металлоостеосинтеза при переломах проксимального конца плечевой кости. Вестн ВГМУ 2006: 1: 110–113.
3. Тодоров Т.Я., Петрунов Р.И. Миграция спицы в подключичную вену после остеосинтеза грудино-ключичного сустава. Ортопед травматол и протезирование 1988; 5: 53–54.
4. Regel j.p., pospiech j., aalders T.a., Ruchholtz S. Intraspinal migration of a Kirschner wire 3 months after clavicular fracture fixation. *Neurosurg Rev.* 2002;25(1-2):110-112.
5. Abidov U. O., Obidov I. U. A Rare Case from Practice: Strangulated Perineal Hernia //Scholastic: Journal of Natural and Medical Education. – 2023. – Т. 2. – №. 5. – С. 28-32.
6. Abidov U. O., Obidov I. U. Hepaticofasciolas (Fasciolosis) as a Cause of Mechanical Jaundice in a Woman (Case Study) //Scholastic: Journal of Natural and Medical Education. – 2023. – Т. 2. – №. 5. – С. 38-41.

7. Abidov U. O., Obidov I. U. Appendicular Giant Mucinous Neoplasms (Case Report) //Scholastic: Journal of Natural and Medical Education. – 2023. – Т. 2. – №. 5. – С. 33-37.
8. Абидов У. О. и др. ВОЗМОЖНОСТИ ЭНДОСКОПИЧЕСКОГО СТЕНТИРОВАНИЯ ПРИ НЕОПЕРАБЕЛЬНЫХ ОПУХОЛЯХ БИЛИОПАНКРЕАТИЧЕСКОЙ ЗОНЫ //Новый день в медицине. – 2020. – №. 4. – С. 623-625.
9. Нурбабаев А. У., Абидов У. О. Комплексное лечение больных с синдромом механической желтухи //Биология и интегративная медицина. – 2020. – №. 6 (46). – С. 96-102.
10. Abidov U. O., Khaidarov A. A. MINIMALLY INVASIVE INTERVENTIONS IN THE TREATMENT OF PATIENTS WITH MECHANICAL JAUNDICE //Vegueta. Anuario de la Facultad de Geografía e Historia. – 2022. – Т. 22. – С. 6.
11. Abidov U. O. Results of Treatment of Patients with Obstructive Jaundice //Scholastic: Journal of Natural and Medical Education. – 2023. – Т. 2. – №. 5. – С. 370-376.
12. Абдурахманов, М. М., Обидов, У. У., Рузиев, У. У., & Мурадов, Т. Р. (2020). Хирургическое лечение синдрома механической желтухи. Журнал теоретической и клинической медицины, 1, 59-62.
13. Naydarov, A. A., Abdurakhmanov, M. M., Abidov, U. U., Sadiev, E. S., Mirzaev, V. I., & Bakae, M. I. (2021). Endoscopic interventions and ozone therapy in the complex treatment of patients with mechanical jaundice and cholangitis with choledocholithiasis. Journal of Natural Remedies, 22(1 (1)), 10-16.
14. Уроков, Ш. Т., Абидов, У. У., Хайдаров, А. А., & Хаджаев, К. Ш. (2019). ОПЫТ ПРИМЕНЕНИЯ ЭНДОСКОПИЧЕСКОГО ЛИГИРОВАНИЯ ВАРИКОЗНО-РАСШИРЕННЫХ ВЕН ПИЩЕВОДА В ЛЕЧЕНИИ ОСЛОЖНЕНИЙ ПОРТАЛЬНОЙ ГИПЕРТЕНЗИИ. Новый день в медицине, (4), 316-320.
15. Utkir, A. (2024). TREATMENT OF PURULENT-INFLAMMATORY DISEASES OF THE ABDOMINAL CAVITY WITH ANTIMICROBIAL THERAPY IN A MULTIDISCIPLINARY HOSPITAL. *Web of Medicine: Journal of Medicine, Practice and Nursing*, 2(5), 81-84.
16. Abidov Utkir. (2024). PREVENTION OF ACUTE EROSIVE AND ULCERATIVE LESIONS OF THE UPPER GASTROINTESTINAL TRACT IN PATIENTS WITH EXTENSIVE THERMAL BURNS. *Web of Medicine: Journal of Medicine, Practice and Nursing*, 2(5), 85–87.
17. Utkir, A. (2024). PREVENTION OF POSTOPERATIVE LOCAL COMPLICATIONS AFTER ALLOHERNIOPLASTY IN PATIENTS WITH

- VENTRAL HERNIAS. *Web of Discoveries: Journal of Analysis and Inventions*, 2(5), 86-88.
- 18.Utkir, A. (2024). ENDOSCOPIC HEMOSTASIS FOR GASTRODUODENAL ULCERATIVE BLEEDING. *Web of Teachers: Inderscience Research*, 2(5), 149-154.
- 19.Utkir, A. (2024). PERFORATION OF AN ATYPICALLY POSITIONED DUODENAL ULCER IN A PATIENT WITH CONGENITAL FUNNEAL CHEST DEFORMITY. *Web of Teachers: Inderscience Research*, 2(5), 155-158.
- 20.Abidov, U. O. (2023). EIN SELTENER FALL AUS DER PRAXIS: STRANGULIERTE PERINEALE HERNIE. *INNOVATIVE DEVELOPMENTS AND RESEARCH IN EDUCATION*, 2(22), 73-77.
- 21.Oktamovich, A. U. (2023). GALLENSTEINKRANKHEIT BEI SCHWANGEREN: DIAGNOSE, KOMPLIKATIONEN UND BEHANDLUNG. *Scientific Impulse*, 2(15), 587-595.
- 22.Abidov, U. O. (2023). HEPATIKOFASZIOLOSE (FASZIOLOSE) ALS URSACHE FÜR MECHANISCHEN IKTERUS BEI EINER FRAU (FALLSTUDIE). *INNOVATIVE DEVELOPMENTS AND RESEARCH IN EDUCATION*, 2(22), 78-84.
- 23.Obidov, I. U. (2023). RIESIGE MUZINÖSE NEOPLASMEN DES APPENDIX (FALLBERICHT). *INNOVATIVE DEVELOPMENTS AND RESEARCH IN EDUCATION*, 2(22), 85-89.